TRIMESTRIEL | Mai > juil. 2017 | Numéro 11

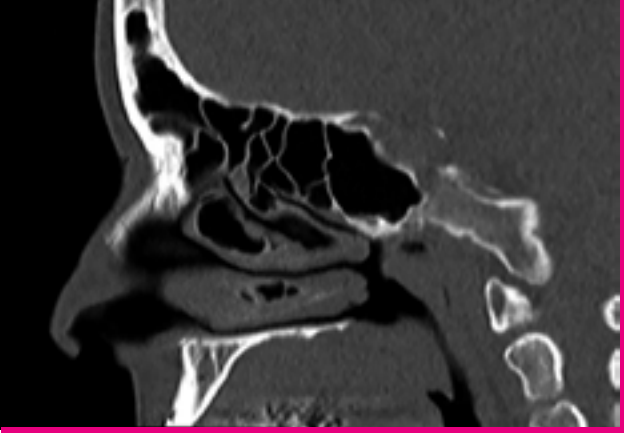

# FOCUS ON MEDICAL IMAGING

*Découvrez le site web focusonmedicalimaging.be*

*Dernière brochure papier: Abonnez vous!*

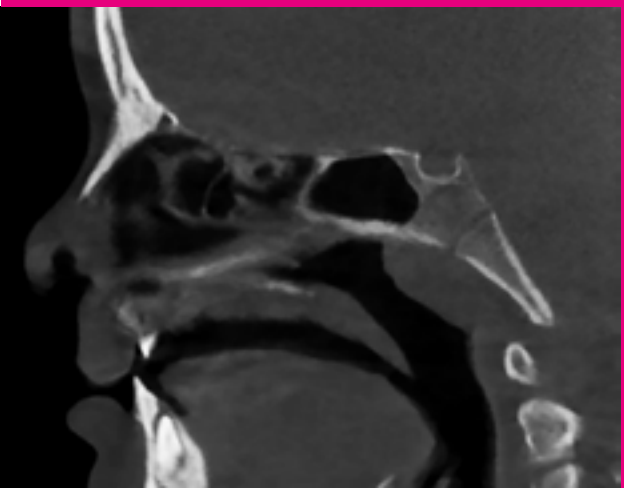

## LA SINUSITE

EDITORIAL **p. 3**

ASPECTS CLINIQUES **p. 4**

EXAMENS RADIOLOGIQUES CHEZ L'ADULTE **p. 7**

EXAMENS RADIOLOGIQUES CHEZ L'ENFANT **p. 11**

CT-SCAN ET CONE BEAM CT : ASPECTS DE RADIOPROTECTION **p. 13**

www.focusonmedicalimaging.be

**Publication de l'asbl. Focus on Medical Imaging**
Siège social
c/o F. Jamar
Avenue Hippocrate, 10
1200 Woluwé-St-Lambert

**Comité de Rédaction**
J. Verschakelen (rédacteur en chef)
P. Dieleman
A. Hendlisz
R. Hustinx
M. Keyaerts
M. Lambert
J. Pringot
P. Smeets

**Contact**
info@focusonmedicalimaging.be

**Éditeur responsable**
F. Jamar, 7, Rue Virginie Plas, 1140 Bruxelles

**Graphic design**
LN - Hélène Taquet - www.ln-graphics.be

**Imprimeur**
AZ Print B-4460 Liège www.azprint.be

# EDITORIAL

A l'occasion de ce 11ème numéro de Focus on Medical Imaging, je voudrais, au nom du Conseil d'Administration de l'asbl, partager avec vous trois messages.

D'abord, concernant le thème de ce nouveau numéro : la sinusite. Pathologie très fréquente dans ses formes aiguë et chronique et dans sa forme plus rare, invasive. Dans la plus grande majorité des cas des pathologies aiguës, l'imagerie n'est ni nécessaire, ni utile. Dans les autres cas, comme expliqué plus loin, certaines indications existent. Les chiffres de l'INAMI indiquent en 2008, le recours à l'imagerie par RX (planaire) chez 131.000 de nos concitoyens, soit par an ~1 habitant sur 100. L'usage des RX des sinus diminue fortement depuis, malheureusement au prix d'une augmentation importante de l'utilisation du CT-scan ou du cone-beam CT (CBCT). Le nombre total de CT-scans des sinus réalisés en 2016 est de 105.000. Cette irradiation est-elle justifiée par son utilité ? Elle contribue faiblement, mais fermement à l'irradiation moyenne de la population belge, et il convient de réduire cette irradiation. Une attention particulière doit être portée à la population pédiatrique, qui le plus souvent ne nécessite pas d'imagerie, donc d'irradiation indue.

Ensuite, de manière générale, Focus on Medical Imaging vise à promouvoir une utilisation optimisée et rationnelle de l'imagerie médicale, en particulier celle qui utilise des radiations ionisantes. Ceci est un effort de longue haleine. Les statistiques internationales démontrent que notre pays est, au sein de l'OCDE, un de ceux où l'exposition aux radiations ionisantes pour raisons médicales est la plus élevée. Peut-être est-ce lié au très haut niveau d'accès aux soins et à la très haute qualité de ces soins dans notre pays. Mais à ce jour la preuve n'en est pas apportée et il est très probable qu'une réduction des doses aux patients soit possible par deux moyens : diminuer les examens prescrits et si possible substituer par des examens non irradiants, échographie et IRM. Un programme d'expansion du parc IRM est en cours de développement et nous appelons de tous nos vœux les efforts fournis par toutes les parties concernées.

Enfin, Focus on Medical Imaging évolue: **ce numéro qui vous est envoyé à votre adresse sous forme papier est le dernier. A partir d'octobre 2017, la brochure trimestrielle se déploiera sous forme électronique sur le site web focuson-medicalimaging.be.** Nous vous invitons à vous inscrire via le site web ou via l'application pour Android et Apple, afin de recevoir les nouvelles brochures dans le futur. Les prochains numéros contiendront toujours une version imprimable pour ceux qui aiment le papier ! Et last but not least, la fiche de synthèse aussi sera produite en version web/app et imprimable en recto-verso.

Quoi qu'il en soit, nous vous souhaitons une excellente lecture et vous invitons à rester à l'écoute des nouvelles de notre brochure.

***François Jamar,***
*UCL, Président du Board, FMI*

# LA SINUSITE CHRONIQUE: OÙ EN SOMMES-NOUS?

***Ph. Eloy, C. de Dorlodot***
*et* ***S. Collet,***
*Service d'ORL et*
*de chirurgie cervicofaciale, CHU*
*UCL Namur (Godinne)*

**Introduction**

Sur base du rapport EPOS (European position paper on rhinosinusitis) publié en 2012, rédigé par de multiples experts européens en rhinologie, la sinusite chronique encore appelée *chronic rhinosinusitis* en anglais, se définit par des symptômes, les données de l'endoscopie nasale et/ou d'une imagerie.

La symptomatologie regroupe en proportion variable une congestion nasale, des sécrétions (aqueuses, muqueuses ou purulentes) et des douleurs ou gênes faciales.

L'endoscopie nasale est un examen de consultation réalisée lors de tout bilan d'une pathologie nasale ou sinusite chronique; Elle permet de visualiser de l'œdème, des sécrétions, des croutes ou des polypes. Elle permet aussi de faire des prélèvements bactériologiques orientés voire des biopsies.

L'imagerie comprend avant tout un scanner des sinus. Cet examen est le complément à l'endoscopie nasale car il permet de "voir" au delà de ce que l'endoscopie nasale permet. Il apprécie l'importance des opacités sinusiennes et analyse aussi l'anatomie. L'IRM est surtout indiquée dans le cadre du bilan de complications ou en cas de pathologie tumorale.

Enfin depuis quelque temps le bilan olfactif complète la mise au point. On utilise en consultation des bâtonnets imprégnés de différentes odeurs. Cela permet d'évaluer objectivement la qualité de l'odorat d'un patient. L'olfactométrie est au rhinologiste ce que l'audiométrie est à l'otologiste. Il est important de faire ce test car le patient est rarement conscient de la valeur exacte de son odorat.

Quand on parle de sinusite chronique, on définit arbitrairement que les symptômes durent plus de 12 semaines sans traitement médical. L'incidence de la sinusite chronique est de 11% chez les européens et de près de 12 % aux Etats-Unis mais il existe de grandes différences régionales. La sinusite chronique a un grand impact sur la qualité de vie car elle entraine des troubles du sommeil, des troubles de l'odorat, des céphalées, une perturbation du fonctionnement social et une moins bonne productivité au travail. Elle représente donc aussi un coût pour la société en termes de coûts directs (prix des médicaments, visites médicales, absentéisme au travail) et en termes de coût indirect (diminution de productivité). On considère que la sinusite chronique est responsable de plus de 73 millions de jours de congé pour maladie aux USA. La sinusite chronique est loin d'être une pathologie simple et isolée.

Elle se définit comme un ensemble hétérogène de pathologies avec des phénotypes (tableaux cliniques) et des endotypes (mécanismes physiopathologiques) très différents. On peut classer les sinusites chroniques sur base de l'endoscopie nasale en sinusite chronique sans polype et en sinusite chronique avec polypes.

Considérées dans le passé comme un continuum les 2 pathologies sont considérées actuellement comme différentes. Elles ont en effet un profil cytokinique différent.

La sinusite chronique sans polype est plutôt associée à un profil cytokinique de type Th1 alors que la sinusite chronique avec polype est plutôt associée à un profil cytokinique de type Th2. A l'histologie on peut aussi différencier les polypes en polypes à neutrophiles et les polypes à éosinophiles. La polypose à neutrophile se voit chez les chinois et les asiatiques, les patients souffrant de mucoviscidose et ceux qui souffrent de dyskinésie ciliaire primitive. La polypose à éosinophiles se voit majoritairement chez les caucasiens, en cas d'intolérance à l'aspirine (maladie de Widal) ou en cas de sinusite allergique fongique.



Que dire de la sinusite chronique avec polype mieux connue sous l'appellation de "polypose nasosinusienne" ?

La polypose nasosinusienne se définit comme une dégénérescence bilatérale et multifocale de la muqueuse nasale. Cela donne des polypes (sorte de grappe de raisins) visibles dans le nez. La polypose unilatérale ne correspond pas à une polypose classique. Il faut en effet envisager d'autres pathologies dont la morbidité est différente telle que le papillome inversé ou l'adénocarcinome du sinus ethmoïdal. La polypose nasosinusienne touche 2 à 4 % de la population générale. Elle touche davantage l'homme vers 40 à 50 ans. Dans la maladie de Widal, la prépondérance féminine est la règle. Si les polypes à éosinophiles sont les plus fréquents chez le caucasien, la polypose n'est pas une maladie IgE médiée comme l'est la rhinite allergique. C'est une maladie inflammatoire chronique qui peut entreprendre toute le tractus respiratoire. L'asthme est en effet la comorbidité la plus fréquente. Parmi les théories qui tendent d'expliquer la physiopathologie de la polypose, celle de Claus Bachert (UZ Gent) est celle qui retient le plus l'attention. Le moteur principal est le Staphylocoque doré : il est présent dans la muqueuse et produit des entérotoxines qui vont stimuler de façon multifocale les lymphocytes B, et produire des IgE en quantité astronomique, et stimuler les lymphocytes T avec libération d'IL5. Ces interleukines vont attirer, recruter, activer les éosinophiles. Ceux ci libèrent de leurs granules des médiateurs tels que la MBP (major basic protein), l'ECP (eosinophilic cationic protein) qui ont un rôle délétère sur l'épithélium nasal. Les éosinophiles jouent aussi sur les mastocytes et libèrent aussi des IL5 qui a leur tour amplifient la réaction inflammatoire. Pour que le staphylocoque doré pénètre dans la muqueuse il faut une altération de la barrière épithéliale avec ouverture des tight junctions et des desmosomes. Bien que tout ne soit pas encore élucidé l'altération de la barrière épithéliale peut avoir été provoquée par la fumée de tabac, des virus, des bactéries, des champignons, des allergènes, des polluants et par les superantigènes staphylococciques.

En résumé la sinusite chronique se caractérise par une inflammation locale symptomatique de la muqueuse naso sinusienne. Il y a un dérèglement de l'interface "hôte-environnement". Des facteurs anatomiques, humoraux, endogènes, exogènes et génétiques y participent largement.

Le traitement de la sinusite chronique consiste avant tout en un traitement antiinflammatoire et en un contrôle des facteurs favorisants. Les armes que nous avons sont donc:

- les douches nasales. Très populaires en Angleterre elles lavent l'épithélium nasal et se substituent à une clairance mucociliaire déficitaire. C'est un moyen simple, efficace et peu coûteux.
- Les corticoïdes intranasaux sont l'arme de premier choix. Ils sont proportionnellement plus efficaces dans la polypose que dans la sinusite chronique sans polype; En effet on a démontré qu'ils soulagent la congestion nasale, qu'ils réduisent la taille des polypes (petits à moyens), qu'ils libèrent les méats sinusiens.
- Les corticoïdes systémiques sont la seconde arme. Très efficaces, ils améliorent tous les symptômes (congestion nasale, rhinorrhée, douleurs) y compris les troubles d'odorat. Mais leur effet est limité dans le temps et on décrit des effets rebonds. Ils sont associés à des effets secondaires tels que diabète, troubles du métabolisme phosphocalcique, altération de l'axe hypothalamo hypophysaire, cataracte et glaucome. Leur usage doit donc être réservé au cas sévère. La dose est de plus ou moins 1mg/kg/jour d'équivalent prednisolone. On le donne le matin à jeun en cure de 8 à 10 jours sans schéma dégressif.
- Les antileucotriènes se révèlent efficaces sur la congestion nasale voire les douleurs. La meilleure indication théorique est la maladie de Widal. Il y a en effet une inhibition de la cyclo-oxygénase qui favorise la voie de la lipo-oxygénase. Ceci entraine une production très élevée de leucotriènes avec des propriétés pro-inflammatoires. Les antileucotriènes sont actifs au niveau ORL et pneumologique. Certains patients sont de très bons répondeurs, d'autres pas.

Les antibiotiques oraux ont leur place pour traiter les exacerbations bactériennes aiguës. Un frottis est indiqué pour mieux cibler les germes et les molécules à prescrire. En pathologie chronique, vu l'association fréquente avec le Staphylocoque doré et/ou le Pseudomonas le choix se portera vers l'amoxicilline et l'acide clavulanique, la clindamycine, la ciprofloxacine ou la moxifloxacine.

En usage prolongé (plus de 15 jours), 2 antibiotiques se distinguent: la clarithromycine et la doxycycline.

Les macrolides à faible dose (250 mg/ jour) se sont révélés très actifs contre la panbronchiolite diffuse. Cette pathologie sévissait au Japon et était provoquée par le Pseudomonas aeruginosa. Les macrolides à faible doses se sont révélés particuliè-

rement efficaces pour en diminuer la mortalité non pas par leur propriété antibiotique (les macrolides ne sont pas actifs contre le Pseudomonas) mais par des propriétés immunomodulatrices. Ces même propriétés se sont révélées efficaces dans le traitement de la sinusite chronique avec et sans polype. Les 2 indications sont les polyposes suintantes rebelles aux seuls corticoïdes topiques et la sinusite chronique sans polype avec une rhinorrhée purulente, un score scannographique modéré et un taux d'IgE faible à modéré.

Il faut être prudent dans leur prescription chez des patients avec un intervalle QT long et /ou prenant des médicaments qui interfèrent avec le cytochrome P450.

La doxycycline est un autre antibiotique aux propriétés immunomodulatrices bien connues dans le traitement de la sarcoïdose; il agit aussi comme inhibiteurs des métalloprotéases qui jouent un rôle important dans la polypose. On se rappellera son effet photosensibilisant qui limite sa prescription par temps chaud.

Enfin, la chirurgie est la modalité de traitement à utiliser en cas d'échec d'un traitement médical bien suivi pendant suffisamment de temps. La chirurgie a pour but de désobstruer les fosses nasales, de dégager les différents méats, d'améliorer la clairance ciliaire nasosinusienne, et à faire de la place pour permettre aux corticoïdes topiques d'agir.

La littérature est très riche en articles sur la chirurgie ; celle-ci est plus ou moins étendue et commence par la polypectomie en passant par la chirurgie fonctionnelle pour se terminer par la nasalisation (sphéno-ethmoïdectomie complète avec section des cornets moyens).

La chirurgie s'accompagne d'un taux de succès de près de 80% mais dans la polypose, elle n'est pas une finalité en soi. Il faut reprendre les corticoïdes intranasaux pour contrôler la maladie inflammatoire préexistante. Les facteurs pronostiques négatifs de la chirurgie sont l'intolérance à l'aspirine, la mucoviscidose, les chirurgies antérieures et les pathologies très étendues.

Au terme d'une prise en charge réfléchie, logique associée à une prescription de soins adaptés aux plaintes du patient et validée par les recommandations internationales, on peut en conclure que la pathologie est contrôlée, totalement, partiellement ou pas du tout. Près de 20% des patients peuvent avoir une maladie non contrôlée.

Il faut alors envisager des facteurs liés à la pathologie, au diagnostic au traitement et au patient.

Quand la pathologie est mal contrôlée on parle de SCUAD (severe chronic upper airway disease). Ce sont des patients qui malgré une prise en charge logique orientée par les symptômes et les recommandations internationales continuent à avoir une altération majeure de leur qualité de vie, de leur sommeil, de leur vie sociale... Quand la polypose est associée à un asthme sévère décompensé se pose alors l'indication de nouveaux traitements comme les anti-IgE (Xolair et omalizumab) ou les anti-IL5 (mépolizumab). Actuellement la polypose réfractaire n'est pas une indication reconnue même s'il a été démontré que ces 2 molécules réduisent la taille des polypes et améliorent la qualité de vie. Actuellement ce sont les pneumologues qui les prescrivent et réalisent ces injections sous cutanées 1 à 2 fois par mois. Ce sont des traitements coûteux.

En dehors du SCUAD, lorsque la pathologie est non contrôlée, il faut revoir son diagnostic. Il faut éliminer des facteurs confondants qui vont entretenir la chronicité et donner le change pour une sinusite chronique : allergie cachée, intolérance à l'aspirine ou déficit immunitaire non diagnostiqué; on doit rechercher le reflux gastro-oesophagien qui est fréquemment associé à la toux et à la rhinorrhée postérieure.

Il faut aussi trouver une explication dans le traitement qui n'est pas utilisé correctement vu son coût, sa difficulté d'utilisation, d'une peur d'effets secondaires comme par exemple une *corticophobie*.

Enfin il faut réévaluer la qualité de la relation médecin -patient. Le patient doit être informé de sa maladie, de son devenir, de ses risques, de ses complications et du bien-fondé de son traitement sous peine d'une perte d'adhérence au traitement et à son échec.

En conclusion la sinusite chronique est une entité très vaste dont les mécanismes physio-pathologiques sont nombreux. Une meilleure connaissance des sous groupes permettra une approche plus systématique et plus efficace. L'imagerie médicale joue un rôle dans l'évaluation de la maladie mais ne se substitue pas à cette analyse en profondeur des mécanismes impliqués.



# SINUSITE ET EXAMENS RADIOLOGIQUES CHEZ L'ADULTE

***Jan Casselman,***
*Service de Radiologie,*
*AZ St. Jan Brugge-Oostende av,*
*Campus Brugge*

La sinusite, ou rhinosinusite (RS), fait partie des diagnostics fréquents, 10 à 15 % de la population occidentale y étant confrontée un jour ou l'autre. Il n'est donc pas étonnant que l'imagerie des sinus soit l'un des examens les plus souvent demandés en radiologie. Pourtant, le diagnostic de sinusite est avant tout un diagnostic clinique.

Le rôle de l'imagerie consiste cependant à révéler l'étendue de la sinusite, à lever les doutes éventuels sur le diagnostic, à fournir au chirurgien une vue détaillée de l'anatomie naso-sinusienne et, si nécessaire, à évaluer la situation post-thérapeutique. Les dents de la mâchoire supérieure seront de préférence incluses dans l'imagerie, étant donné que 10 à 12 % des infections sinusales maxillaires sont dues à une pathologie dentaire sous-jacente.

Les observations les plus fréquentes à l'imagerie sont des niveaux liquides en cas de sinusite aiguë, des épaississements des muqueuses (bilatérales) et une polypose, une sclérose osseuse réactive ou ostéite en phase chronique, et des lésions ostéosclérotiques réactives où un épaississement de la paroi sinusale et une réduction de la lumière du sinus – tous deux irréversibles – sont présents.

À l'heure actuelle, le CT et/ou le Cone Beam CT (CBCT) constituent, avec l'IRM, les techniques de choix et peuvent être utilisés pour évaluer les sinus tout en détectant les causes dentaires de sinusite, ce qui permet d'éviter la prise de clichés panoramiques ou dentaires supplémentaires. Le scanner multidétecteur est capable d'illustrer tant les détails osseux que les tissus mous, tandis que les reconstructions coronales et sagittales, souffrant généralement d'une légère perte de détail ou de précision, permettent une évaluation multiplanaire des sinus. Les programmes à faible dose fournissent encore une évaluation précise, tout en limitant l'exposition aux rayons X. Le CBCT offre une bonne alternative au scanner multidétecteur, mais convient moins pour l'examen des tissus mous. À faible dose comparable, il est toutefois possible d'obtenir une meilleure résolution et les images fournies sont beaucoup plus fines, sans oublier qu'il n'y a aucune perte de précision à la reconstruction des coupes coronales et sagittales. Qui plus est, le CBCT peut être effectué en station debout ou en position assise et bénéficie d'un seuil d'accessibilité tel qu'il ne nécessite pas forcément de prise de rendez-vous. Au vu de sa durée légèrement plus longue, à savoir une dizaine de secondes, le CBCT est un peu moins adapté chez les enfants très jeunes et chez les patients âgés, qui risquent davantage de bouger pendant l'examen. Selon les critères de l'ACR[1] (*American College of Radiology*), les clichés radiologiques conventionnels des sinus ont un score de pertinence de 1 maximum, ce qui correspond au plus faible score possible au sein du groupe des examens « à éviter » (score de 1 à 3), et ne sont donc plus utilisés. La technique à privilégier – CT, CBCT ou IRM, le plus souvent – dépend en outre, selon l'ACR, de la présentation ou de la problématique clinique. Pour opérer le bon choix, il convient dès lors de distinguer les 5 situations suivantes :

1. https://www.guideline.gov/summaries/summary/37936

/ Figure 1 : CT/CBCT dans la sinusite chronique – sinusite fongique – suivi postopératoire
A: CBCT en vue coronale dans un cas de sinusite chronique avec voile complet du sinus maxillaire et occlusion du méat (flèche) et épaississement muqueux.
B: CT en vue coronale dans une sinusite fongique reconnaissable aux calcifications (flèches) au sein d'un sinus maxillaire gauche quasi complètement comblé avec épaississement muqueux.
C: CBCT en vue coronale après intervention bilatérale FESS avec comblement partiel du sinus frontal droit (flèche) et épaississement muqueux des deux sinus maxillaires qui restent symptomatiques en postopératoire.

### Situation 1 : Rhinosinusite aiguë non compliquée (< 4 semaines)

Le diagnostic de rhinosinusite virale aiguë (95 %) et de rhinosinusite bactérienne aiguë (RSBA) (5 %) est un diagnostic clinique. Une surinfection bactérienne, qui peut se reconnaître à l'aggravation des symptômes et à l'apparition d'une fièvre, justifie l'instauration d'une antibiothérapie. En cas de rhinosinusite aiguë, l'imagerie peut mettre au jour des niveaux liquides, mais l'ACR estime que l'imagerie n'est pas indiquée dans ce cas. Seul le CT ou CBCT sans contraste se voit octroyer un score de pertinence de 4, ce qui correspond au plus faible des scores (de 4 à 6) au sein du groupe des examens « potentiellement indiqués ». Ce score démontre également qu'il est préférable d'éviter l'imagerie, sauf en cas de RSBA avec menace de complications.

### Situation 2 : Candidats potentiels à la chirurgie : RS aiguës récurrentes, RS chronique, polypose naso-sinusienne, forme non invasive de sinusite fongique

Le patient comptabilisant au moins 4 épisodes de RSBA par an se classe dans la catégorie des rhinosinusites aiguës récurrentes (RSAR). Lorsque les symptômes de RS persistent plus de 12 semaines, il est question de RS récurrente chronique, laquelle peut s'accompagner d'une polypose naso-sinusienne. Quant à la sinusite fongique non invasive, elle peut se manifester sous la forme d'une « boule fongique » ou d'une « rhinosinusite fongique à éosinophiles ». L'imagerie est indiquée lorsqu'une évaluation préopératoire des sinus est nécessaire chez un patient RSAR ou lorsqu'une confirmation objective de RS chronique est requise. Le scanner fournit les meilleures données préalables à une chirurgie endoscopique, avec des informations détaillées sur l'anatomie complexe de l'ethmoïde, sur le complexe ostio-méatal et sur les éventuelles variantes anatomiques, comme la cellule sphéno-éthmoïdale d'Onodi. Les clichés CT peuvent en outre être utilisés à des fins de navigation durant l'intervention. Le CT sans contraste obtient le score maximum de 9 et le CBCT se contente du score de pertinence de 7, les deux figurant cependant dans le groupe des examens « généralement indiqués ». Le score plus élevé du CT s'explique par la meilleure visualisation des zones spontanément denses à l'intérieur du sinus qu'on observe dans les infections fongiques, ce qui conférerait une plus grande sensibilité au CT qu'au CBCT pour l'identification d'une infection à champignons. D'autre part, de récentes études démontrent que le CBCT détecte un peu mieux les petites calcifications en cas d'infection fongique, ce qui revient au final à affirmer que les deux techniques sont équivalentes. En cas de doute, la résonance magnétique (IRM) sans produit de contraste i.v. peut aider à distinguer une sinusite fongique d'une sinusite non fongique. Cette différenciation n'est pas sans importance, puisque l'infection fongique requiert une approche chirurgicale plus agressive. Les sécrétions épaisses observées dans la rhinosinusite fongique à éosinophiles sont hypo-intenses ou sombres sur les clichés pondérés en T2 et ressemblent à de l'air (perte de signal), alors que les clichés pondérés en T1 et le scanner, éventuellement, révèlent un sinus clairement voilé. L'IRM sans contraste se voit dès lors attribuer un score de 4, la classant parmi les examens « potentiellement indiqués ». Le CT et l'IRM après injection intraveineuse d'un produit de contraste permettent à la fois de différencier une hypertrophie polypoïde de la muqueuse et la présence de liquide dans le sinus, et d'exclure une masse sous-jacente. Ces examens sont dès lors jugés « potentiellement indiqués ». La RM sans contraste est cependant préférée et peut généralement fournir les mêmes informations sans nécessiter de produit de contraste. Face à une atteinte sinusienne pseudo-tumorale et compliquée (p. ex. mucocèle), l'IRM et le CT ont tous deux leur valeur : l'IRM pour la caractérisation de la lésion et les rapports au cerveau et à la cavité orbitaire, le CT pour la visualisation des altérations osseuses et de l'atteinte.

### Situation 3 : Rhinosinusite aiguë avec suspicion de complication orbitaire ou intracrânienne

En présence de complications intra-orbitaires et intracrâniennes, les tissus mous concernés, le contenu orbitaire et le cerveau peuvent être examinés afin d'instaurer un traitement adéquat. Le plus souvent, ces complications découlent d'une sinusite ethmoïdale s'étendant vers l'orbite via la lame papyracée ou vers le cerveau via la lame criblée. Dans la cavité orbitaire, le périoste orbitaire peut initialement faire office de barrière et ainsi limiter l'atteinte à un abcès sous-périosté. Ces anomalies se visualisent idéalement à la RM et au CT, sans et avec produit de contraste en i.v. Dans cette situation, le CBCT n'est « pas indiqué » du fait que la technique permet uniquement d'évaluer les structures osseuses. La préférence est donnée à une IRM des sinus et des étages antérieur et moyen du crâne, sans et avec contraste. Si nécessaire, un CT complémentaire sans contraste peut être effectué pour visualiser les défects osseux. S'il y a des contre-indications à la réalisation d'un examen de résonance magnétique, un scanner avec contraste peut constituer une bonne alternative pour détecter les complications orbitaires ou intracrâniennes. Les examens IRM et CT sont estimés « généralement indiqués » selon les critères de l'ACR.

### Situation 4 : Obstruction naso-sinusienne – suspicion et exclusion d'une masse sous-jacente

L'imagerie est nécessaire lorsqu'il existe, en plus de la rhinosinusite, d'autres signes cliniques susceptibles d'indiquer la présence d'une masse sous-jacente, comme une douleur, une obstruction nasale et une épistaxis de nature persistante. L'IRM, avant et après l'administration d'un produit de contraste, est idéale pour différencier une masse de tissus mous d'un voile post-obstructif et/ou d'une inflammation. Elle est en outre parfaite pour établir une éventuelle extension intracrânienne ou intra-orbitaire. Un CT complémentaire, sans contraste, peut ensuite montrer les possibles érosions et destructions osseuses. Le CT sans et avec contraste offre une alternative en présence de contre-indications à l'IRM ou en cas de refus du patient de subir un examen de résonance magnétique.

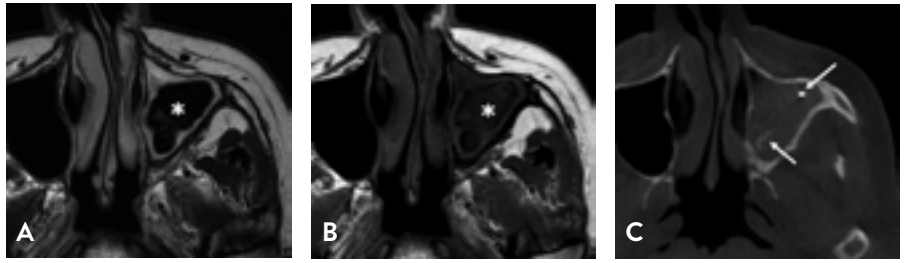


/ Figure 2 : Sinusite fongique (aspergillus)
A: La coupe axiale IRM en pondération T2 démontre un sinus rétréci avec des parois épaisses et des épaisssissements muqueux localisés, signes de sinusite chronique, avec un 'vide' central ce qui donne l'illusion que la partie centrale du sinus contient de l'air.
B: Sur l'image IRM pondérée en T1, on retrouve les caractéristiques de la sinusite chronique, ce qui est confirmé par le comblement central (*) et par l'hyposignal en T2 est dû à des sécrétions épaisses dans le cadre d'une sinusite fongique.
C: L'image axiale CBCT confirme la sinusite chronique et ses calcifications (flèches) la nature fongique.

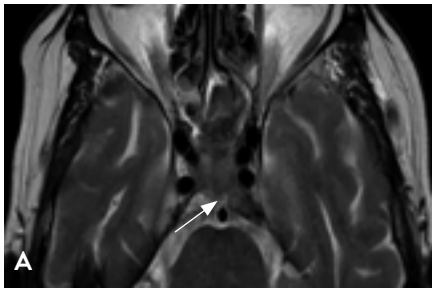


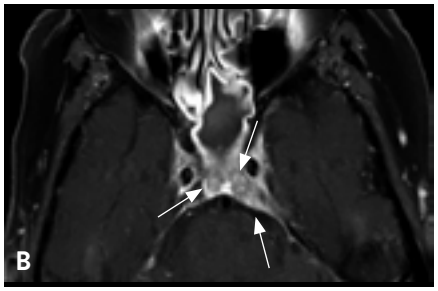

**/** Figure 3 : Sinusite fongique invasive chez un patient avec parésie du VI gauche
A: L'image IRM en pondération T2 montre un sinus sphénoïdal comblé. Il existe un hyposignal et il existe une interruption de la paroi postérieure du sinus à gauche avec protrusion dans la citerne prépontine (flèches) sur le passage du nerf VI.
B: L'image IRM pondérée en T1 après injection de contraste et suppression de la graisse démontre le rehaussement de la muqueuse , la collection centrale et l'atteinte osseuse (flèches).
C: Un complément d'imagerie par CBCT confirme le comblement du sinus et l'envahissement agressif de la paroi postérieure du sinus sphénoïdal à gauche (flèche).

**Situation 5 : Suspicion de sinusite fongique invasive**

Dans la sinusite fongique invasive, les hyphes fongiques vont attaquer la muqueuse, la sous-muqueuse, les vaisseaux sanguins et les os des cavités annexes des fosses nasales. Cette atteinte peut entraîner une sinusite fongique invasive fulminante aiguë (SFIFA), une sinusite fongique invasive chronique (dont la progression s'étend sur plusieurs mois, voire plusieurs années) et une sinusite granulomateuse chronique (patients immunocompétents d'Afrique et d'Asie du Sud-Est avec granulomes sans caséification centrale). La SFIFA touche le plus souvent des patients immunocompromis et peut parfois ressembler à une RSBA sur le plan clinique. Dans les cas agressifs, une extension intra-orbitaire et intracrânienne est possible, ainsi qu'une atteinte de la carotide et du sinus caverneux. La conséquence est une morbi-mortalité pouvant atteindre jusqu'à 50 à 80 %. Chez ces patients, la réalisation d'une IRM avant et après l'administration de produit de contraste est également à privilégier, puisque la technique est la plus à même de révéler les extensions vers le crâne, l'orbite, le sinus caverneux et les tissus mous, y compris lorsque celles-ci surviennent sans érosion osseuse. Cet examen reçoit donc le score maximum de l'ACR, à savoir 9, et se classe parmi les examens « généralement indiqués ». Un CT complémentaire, sans contraste, peut mettre au jour une discrète atteinte osseuse tout en fournissant d'importantes informations pour la planification et la navigation chirurgicales. Il est dès lors « généralement indiqué » et assorti d'un score de 8. Enfin, un scanner réalisé avant et après l'administration d'un produit de contraste peut constituer une bonne alternative lorsque l'IRM n'est pas possible.

**Référence :**

Cornelius RS, Martin J, Wippold II J et al. ACR appropriateness criteria sinonasal disease. J Am Coll Radiol 2013; 10:241-246.



# SINUSITE ET EXAMENS RADIOLOGIQUES CHEZ L'ENFANT

***Renaud Menten,***
*Service de Radiologie Pédiatrique, Clinques universitaires St-Luc, Bruxelles*

Lorsque l'on parle d'imagerie dans la sinusite de l'enfant, la clé principale nous est fournie par les Recommandations en matière de prescription de l'imagerie médicale proposées par la Société Belge de Radiologie (BSR) et le Consilium Radiologicum. Ces recommandations sont identiques à celles proposées par la Société Française de Radiologie (SFR) en liaison avec le UK Royal College of Radiologists.

**Concernant la sinusite, on relève les recommandations suivantes :**

| | | | |
|---|---|---|---|
| Sinusite (voir 15 A*) 08 M | RX (sinus) | Non indiqué [B] | Non indiqué avant l'âge de 5 ans: les sinus sont encore peu développés et un épaississement muqueux peut être normal. |
| | TDM Sinus | Indiqué seulement dans des cas particuliers [C] | La TDM est utile en cas d'ethmoïdite si une atteinte rétroseptale est suspectée. |

*15A : Le diagnostic est clinique, sans imagerie de première intention.

L'imagerie n'est indiquée qu'en cas de présentation atypique, hyperalgique ou de complication (neurologique, ophtalmologique ou d'ordre général). Egalement dans un renvoi vers les dispositions chez l'adulte, les recommandations françaises ajoutent : « L'épaississement de la muqueuse n'est pas caractéristique et peut s'observer chez des patients ne présentant aucun symptôme. »

**Et comme attendu, les céphalées ne justifient pas davantage la réalisation de radiographie du crâne:**

| | | | |
|---|---|---|---|
| Céphalées 07 M | RX (crâne) | Non indiqué [B] | La radiographie du crâne n'est pas contributive. Le diagnostic de sinusite est clinique (voir 08M). |

Historiquement, le bilan radiographique standard comportait un cliché de face haute strict (analyse des sinus frontaux et cellules ethmoïdiennes) et une incidence de Blondeau, nuque en extension, pour dégager les sinus maxillaires des rochers et les projetant au-dessus de ceux-ci mais la description précise de ces techniques est rendue caduque par les recommandations ci-dessus.

Concernant les cas particuliers justifiant la réalisation d'une TDM, le Consilium mentionne l'ethmoïdite lorsqu'une atteinte retroseptale est suspectée.

Celle-ci pourra être réalisée en mode hélicoïdal, d'emblée après injection de produit de contraste.

Il importe ici de reconnaître la place de l'échographie orbitaire. En effet, dans les cas où les symptômes apparaissent suggestifs mais sans évidence diagnostique, cette technique peut permettre de temporiser pour épargner à l'enfant une irradiation impliquant de manière obligatoire une zone sensible puisqu'il ne sera pas possible d'épargner les cristallins.

**Technique de l'échographie orbitaire:**

L'examen est conduit à l'aide d'une sonde linéaire de haute fréquence (de l'ordre de 12 MHz) appliquée au travers de la paupière au versant temporal du globe oculaire qui fournit une excellente fenêtre transsonore vers la paroi interne de l'orbite. Sur un plan purement pratique, on notera qu'en présence d'une cellulite périorbitaire, l'œil est toujours fermé ce qui facilite la pose de la sonde. L'analyse portera sur les rapports du muscle droit interne avec l'ethmoïde à la recherche d'un abcès sous-périosté. En l'absence d'abcès sous-périosté, le muscle est rectiligne et accolé à la lame papyracée. La présence d'un abcès va le soulever et générer une convexité vers l'orbite. Au besoin, l'échographiste pourra s'aider de la comparaison avec le côté sain.

Dans tous les cas douteux (accès difficile ou agitation de l'enfant, bien que dans notre pratique ces situations soient peu fréquentes) et lorsqu'un abcès sous-périosté est mis en évidence, un examen tomodensitométrique devra être réalisé avec injection de produit de contraste d'emblée, en mode hélicoïdale permettant des reconstructions multiplanaires principalement dans le plan frontal. L'épargne de l'irradiation de par l'utilisation de l'échographie verra son intérêt renforcé si le suivi nécessite des contrôles répétés : décision de différer le geste chirurgical si absence de collection ou recherche de cette complication.

Enfin, comme mentionné dans le volet clinique de cette édition, l'imagerie en coupe (TDM, IRM) n'a pas sa place comme examen de première intention dans le bilan des sinusites chroniques mais bien en complément de l'endoscopie nasale.


1. https://www.health.belgium.be/sites/default/files/uploads/fields/fpshealth_theme_file/recommandations_en_matiere_de_prescription_de_limagerie_medicale_pc.pdf
2. Wald ER1, Applegate KE, Bordley C, Darrow DH, Glode MP, Marcy SM, Nelson CE, Rosenfeld RM, Shaikh N, Smith MJ, Williams PV, Weinberg ST; American Academy of Pediatrics : Clinical practice guideline for the diagnosis and management of acute bacterial sinusitis in children aged 1 to 18 years. Pediatrics. 2013 Jul;132(1):e262-80.


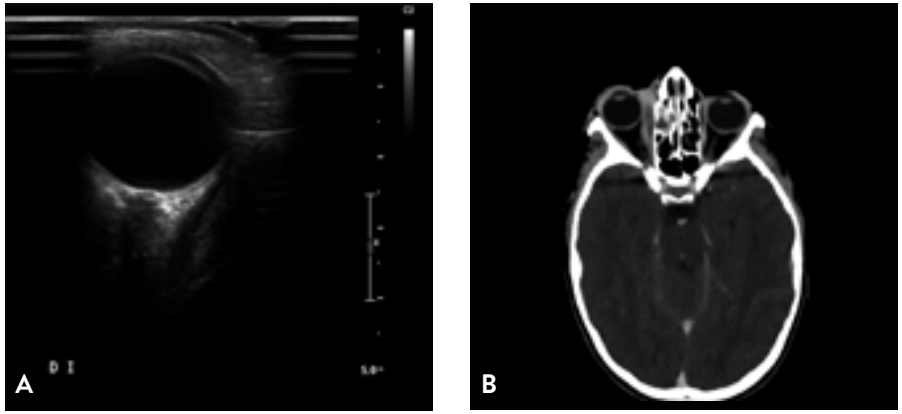


/ Figure 1 : ethmoïdite chez un enfant en échographie (A) et en CT-scan (B) avec bombement du muscle droit interne.



# CT-SCAN ET CONE BEAM CT : ASPECTS DE RADIOPROTECTION


***Hilde Bosmans, Andreas Stratis***
*(radiophysiciens médicaux)*
*et*
***Robert Hermans** (radiologue)*
*UZ Gasthuisberg (Leuven)*


Les examens des cavités annexes des fosses nasales peuvent être réalisés par tomodensitométrie ou Computer Tomography (CT). Tout comme la radiographie ordinaire, le scanner s'avère très performant pour la reproduction des os et des passages entre les os et l'air ou les tissus mous. Il existe actuellement 2 types de scanners possibles pour les clichés des sinus : le Cone Beam CT (CBCT ou tomographie volumique à faisceau conique) et le CT conventionnel. Les deux scanners se trouvent au service de radiologie. Le CBCT possède une résolution inégalée pour ce qui concerne les structures osseuses, et certains scanners sont en outre spécifiquement conçus pour les évaluations osseuses au niveau des dents, de la tête et du cou. Le scanner conventionnel permet de visualiser clairement les os, mais aussi les tissus mous.

Le Cone Beam CT utilise un tube à rayons X et un détecteur, qui tournent autour du patient. Le faisceau de rayons X a la forme d'un cône et couvre l'ensemble du détecteur, qui a plus ou moins la même taille que la tête. Le patient se tient normalement debout ou assis et l'examen dure environ 10 secondes. Le patient doit pouvoir garder la tête parfaitement immobile pendant cette durée. Dans le scanner conventionnel, en revanche, le tube et les détecteurs sont intégrés dans ce qu'on appelle un « portique ». Dans ce cas, le faisceau de rayons X couvre l'ensemble des détecteurs, disposés en éventail. Le tube et les détecteurs, de qualité supérieure, impriment un rapide mouvement hélicoïdal (en spirale) autour du patient. Le patient est couché sur une table et quelques secondes suffisent pour prendre les clichés. Les projections sont plus nombreuses qu'avec le CBCT, ce qui permet aussi de bien illustrer les tissus mous. Les doses de rayons utilisées lors d'un scanner des sinus sont très faibles. Il est important que le scanner soit préprogrammé sur un examen à faible dose, afin que le radiologue ne risque pas de se tromper. Il revient au radiophysicien médical de vérifier ce point lors du contrôle annuel de la machine. Bien que la dose de rayons X utilisée soit faible, le scanner donne des images de bonne qualité, même si celles-ci se limitent aux structures osseuses.

À l'heure actuelle, le CBCT et le CT conventionnel génèrent des jeux de données quasi isotropes et permettent dès lors de produire des reconstructions en 3D des principales structures. Cette reconstruction s'effectue après l'examen et ne requiert donc pas d'irradiation supplémentaire. Ces mêmes acquisitions peuvent également être utilisées en chirurgie maxillo-faciale. Les images en 3D y permettent d'imprimer en 3D certaines parties spécifiques pour préparer les éventuelles interventions. La Figure 1 montre

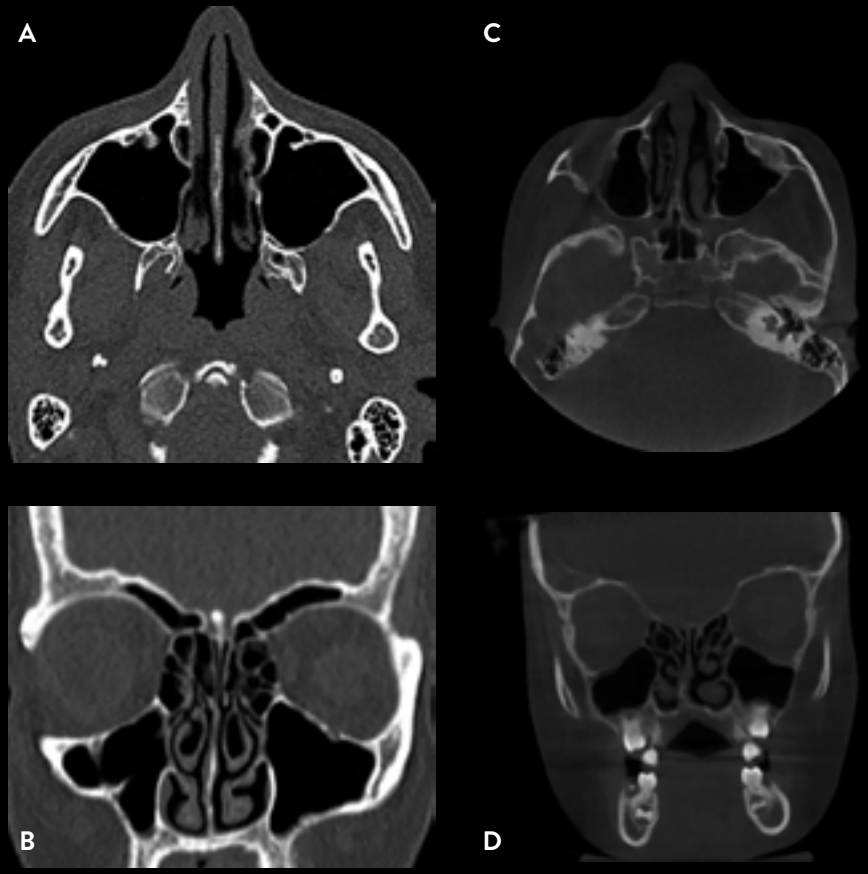


/ Figure 1 : comparaison entre un CT-scan en coupes fines chez un patient adulte (A: axial, B: coronal) et un CBCT chez un enfant (C: axial, D: coronal). A noyer le meilleur contraste du CT pour les tissus mous.



la qualité d'image qu'il est possible d'obtenir avec un scanner à faible dose (A et B), tandis qu'elle présente un détail comparable obtenu par CBCT (C et D).

Le scanner des sinus étant un examen fréquent, qui est aussi souvent réalisé sur des patients relativement jeunes, il est important de tenir compte de la dose d'irradiation dans le processus de justification. Les doses sont en outre explicitement suivies dans les études dosimétriques annuelles de l'Agence fédérale de contrôle nucléaire (AFCN). Le tableau ci-dessous reprend les doses moyennes d'irradiation d'un scanner des sinus, telles qu'elles ont été calculées par l'AFCN sur la base des données des études dosimétriques provenant des différents centres de Belgique (adultes et enfants). Pour le moment, ces études ne sont pas appliquées au CBCT, mais pour un scanner conventionnel, tel que celui qui est disponible dans notre hôpital, la dose d'irradiation a été calculée sur la base des techniques de Monte Carlo.

En pratique, les doses dépendent du patient, de la machine utilisée et des paramètres d'exposition utilisés. En tant que radiophysiciens médicaux, nous sommes chargés de mesurer et, si nécessaire, d'optimiser la qualité physico-technique de la machine et la programmation. Pour les clichés des sinus, il s'agit de préparer des protocoles à faible dose sur les scanners CT et CBCT et d'effectuer le suivi des doses administrées au moyen d'un programme de gestion des doses, par exemple. Ce travail est réalisé en interaction avec l'équipe médicale, afin que celle-ci puisse choisir la technique la plus adaptée. Ici comme ailleurs, tous les acteurs doivent conjuguer leurs efforts en vue de parvenir à une imagerie justifiée.

Tableau : Résumé des doses d'irradiation pour les clichés radiologiques des sinus. Pour les examens CT conventionnels, nous avons recopié les valeurs publiées sur le site web de l'AFCN (1). Les doses relatives aux examens CBCT proviennent d'une machine type de l'UZ Leuven (2).



| Examen | CTDIvol (mGy) | DLP (mGycm) | Dose efficace (mSv) |
|---|---|---|---|
| CT sinus (adultes)[1] | 6,2 | 85 | 0,20 mSv |
| CBCT sinus (adultes)[2] | S.O. | S.O. | 0,18 mSv |
| CT crâne (adultes)[1] | 61 | 790 | 2,4 mSv |
| | | | |
| CT sinus (enfants, 5-10a)[1] | 5,3 | 81 | 0,20 mSv |
| CBCT sinus (enfants, 5a)[2] | S.O. | S.O. | 0,23 mSv |
| CT crâne (enfants, 5-10a)[1] | 32 | 554 | 2,05 mSv |

1 : Publication de l'AFCN, Niveaux de référence diagnostiques nationaux en radiologie, 17 mars 2016, http://www.fanc.fgov.be/GED/00000000/4100/4134.pdf
2 : Valeur typique d'un système utilisé à l'UZ Gasthuisberg Leuven (NewTom 5G)
S.O.: sans objet

# LES IMAGES MÉDICALES NE SONT PAS DES PHOTOS DE VACANCES
# PAS DE RAYONS SANS RAISONS

**Suivez-nous sur le site du SPF Santé Publique !**

**www.pasderayonssansraisons.be**

**Avertissement :** Le contenu de cette brochure se veut essentiellement informatif. Ne prenez pas de décision importante exclusivement sur base de l'information qui y est contenue. N'hésitez jamais à demander un avis spécialisé si nécessaire (spécialiste en imagerie). L'asbl. Focus on Medical Imaging ne peut être tenue responsable de décisions ou pratiques médicales qui ne tiendraient compte que de l'information ici produite, sans contact avec les spécialistes de la question.